

“ECOGRAFÍA DIAGNÓSTICA y ELASTOGRAFÍA EN HEPATOLOGÍA”
PROGRAMA DE FORMACIÓN DE LA
ASOCIACIÓN ESPAÑOLA PARA EL ESTUDIO DEL HÍGADO (AEEH)
PATROCINADO POR LABORATORIOS AbbVie

Justificación del programa

La ultrasonografía, o ecografía, es el método de diagnóstico por imagen más utilizado en medicina debido a su alto rendimiento, bajo coste, seguridad y repetibilidad.

Está ampliamente consensuado que esta técnica se debe emplear para el estudio inicial de cualquier enfermedad hepática y a lo largo del seguimiento de las hepatopatías crónicas para el cribado de carcinoma hepatocelular y de complicaciones de la cirrosis.

La ecografía se encuentra en una fase de rápida evolución tecnológica; por ejemplo, la miniaturización de los equipos hace posible exploraciones a la cabecera del paciente que pueden disminuir el tiempo a la decisión clínica (point-of-care ultrasound) (1-3) y las técnicas basadas en el efecto Doppler (color-, power-, Doppler-pulsado) y la utilización de contraste ecográfico con software específico permiten un estudio de la vascularización hepática y de las lesiones focales en tiempo real (4); nuevas herramientas como la ecografía 4-D y los software de fusión con otras técnicas de imagen se están añadiendo al arsenal de diagnóstico ecográfico y pueden tener aplicaciones interesantes en pacientes con enfermedades hepáticas.

Además la introducción de la elastografía de transición (ET, FibroScan, EchoSens, Francia) ha modificado la práctica de la hepatología en los últimos 10 años proporcionando un método no invasivo capaz de descartar/diagnosticar y cuantificar la fibrosis hepática. Técnicas de elastografía basada en ultrasonidos (ARFI; real-time shear wave elastography, etc.) se han incorporado muy recientemente a diferentes equipos ecográficos demostrando un rendimiento parecido a el de la ET, con la ventaja de ser realizables durante una ecografía de rutina (5).

Todo ello hace que tener la capacidad de utilizar e interpretar los modernos métodos ecográficos y elastográficos pueda ser de gran utilidad para los hepatólogos, en diferentes escenarios (dispensario; sala de hospitalización; UCI). Disponer de al menos un hepatólogo experto en ecografía y elastografía entre los adjuntos de los servicios de digestivo/hepatología representaría una ventaja notable, disminuyendo la necesidad de utilizar recursos externos al servicio para procedimientos ecográficos estándar, y en algunas situaciones reduciendo los tiempos al diagnóstico. Esto tendría consecuencias positivas sobre los tiempos de

hospitalización, aumentando la eficiencia y la eficacia del manejo de los enfermos, objetivo que en el contexto económico actual es más que deseable. De hecho la ecografía ya forma parte de las habilidades que deberían adquirir los residentes en Aparato Digestivo según el programa nacional de formación.

Aunque muchos servicios de Aparato Digestivo realizan Ecografía y Elastografía de alto nivel, esta no está aún implantada de forma generalizada en todo el territorio nacional. El desarrollo de la hepatología moderna exige cada vez más la capacitación específica del hepatólogo en Ecografía y Elastografía.

Con este racional, la AEEH presenta este programa plurianual de formación en “Ecografía diagnóstica y Elastografía en Hepatología”, dirigido a socios AEEH hepatólogos (especialistas en Aparato Digestivo o con un interés específico y experiencia probada en hepatología).

Objetivo general del programa

Proporcionar una formación adecuada a las exigencias de los médicos hepatólogos para la realización e interpretación de la ecografía diagnóstica y elastografía en hepatología.

Estructura y desarrollo del programa

El programa ofrecerá conocimientos actualizados y entrenamiento de alta calidad en las aplicaciones esenciales de la ecografía diagnóstica y elastografía en la especialidad de Hepatología. El programa comprende una parte teórica (formación a distancia y curso presencial) y una parte práctica presencial de 1-2 semanas de duración, que se realizará en centros con experiencia en ecografía y elastografía en hepatología.

El curso se estructura en 3 niveles, que se pueden completar a lo largo de 2 años:

Nivel Básico – (I semestre del I año): Dirigido a participantes sin experiencia alguna en ecografía y elastografía

Nivel Intermedio - (II semestre del I año/I semestre del II año): Dirigido a participantes con experiencia limitada en ecografía diagnóstica y elastografía en Hepatología, y que hayan completado el nivel básico del programa.

Nivel Avanzado – (a partir del II semestre del II año): Jornada de ecografía avanzada en hepatología: Dirigida a participantes con buena experiencia en ecografía diagnóstica y elastografía que quieran profundizar más en el conocimiento de las técnicas para aplicaciones hepatológicas, como aquellos que hayan completado el nivel intermedio de este programa.

Objetivos específicos

El objetivo específico de cada nivel, las líneas fundamentales del programa y el número máximo de participantes se detallan abajo.

1) Nivel Básico (I nivel): se dirige a participantes sin experiencia alguna en ecografía diagnóstica

Objetivo general: familiarizar al participante con los métodos diagnósticos objeto del curso y con la anatomía ecográfica normal.

Objetivos específicos:

- Conocimiento de las aplicaciones, indicaciones y limitaciones de la ecografía y elastografía hepática
- Conocimiento de los principios físicos y técnicos de la ecografía y elastografía hepática
- Manejo de los parámetros básicos de la escala de grises de los equipos de ecografía.
- Dominio de la anatomía ecográfica del abdomen.
- Dominio de la técnica de exploración ecográfica, sistematizada y estandarizada, del hígado, vía biliar, vesícula biliar, páncreas, bazo y vasos hepato-esplénicos.
- Interpretación de las imágenes ecográficas de la anatomía normal del hígado, vía biliar, vesícula biliar, páncreas, bazo y vasos hepato-esplénicos.
- Documentación de las imágenes.
- Dominio de la técnica de medición de rigidez hepática por elastografía transitoria
- Interpretación de los resultados de la elastografía transitoria

Conocimientos que se adquirirán principalmente mediante e-learning: principios físicos de los ultrasonidos y regulación del equipo; artefactos ecográficos; bases teóricas de la ecografía Doppler y color-Doppler. Aspecto normal de otras estructuras abdominales: riñones, aorta, gl. Suprarrenales, adenopatías.

Participantes: un máximo de 22-24 para la parte práctica propia del curso se realizarán grupos compuestos por un máximo de 3-4 participantes por equipo de ecografía y por profesor (si es posible 2 sería ideal).

Duración:

- aprendizaje teórico: 30 horas, distribuidas como sigue:
 - o e-learning: 20 horas
 - o curso teórico presencial: max 10 horas (1 jornada). El curso teórico se realizará en Madrid (valorar, al ser posible, que sea justo después del congreso anual de la AEEH)
- aprendizaje práctico propio del curso: 40 horas supervisadas por médicos ecografistas expertos en Centros adscritos al programa (1 semana, de lunes a viernes)
- aprendizaje práctico adicional en el centro de origen (o en otro centro elegido por el asistente): según lo que el asistente pueda necesitar para realizar autónomamente al menos 50 ecografías hepáticas normales (certificadas por personal experto).

Nivel Intermedio (II nivel): se dirige a participantes con experiencia escasa/limitada en ecografía diagnóstica y elastografía en Hepatología

Objetivo general: familiarizar al participante con el aspecto ecográfico de las principales enfermedades hepáticas focales y difusas, y con la interpretación de los resultados de la elastografía en enfermos con hepatopatía crónica.

Objetivos específicos:

- Aspecto ecográfico/eco-Doppler de las lesiones focales hepáticas benignas
- Aspecto ecográfico/eco-Doppler de lesiones focales hepáticas malignas en hígado sano
- Esteatosis hepática: aspecto ecográfico y aportación del CAP
- Fibrosis hepática y cirrosis: aspecto ecográfico y elastografía
- Signos ecográficos/eco-Doppler de hipertensión portal cirrótica y no cirrótica
- Aspectos ecográficos patológicos del bazo
- Aspecto ecográfico de litiasis, pólipos y neoplasias biliares
- Aspecto ecográfico de las neoplasias del páncreas

Participantes: un máximo de 22-24; para la parte práctica se realizarán grupos compuestos por un máximo de 4 participantes por equipo de ecografía y por profesor.

Duración:

- aprendizaje teórico: 40 horas, distribuidas como sigue:
 - o e-learning: 30 horas
 - o curso teórico presencial: 10 horas (1 jornada). El curso teórico se realizará conjuntamente a la jornada teórica del nivel I, en la misma sede. VER FLOWCHART.
- aprendizaje práctico propio del curso: 40 horas supervisadas por médicos ecografistas expertos en Centros adscritos al programa (1 semana, de lunes a viernes)
- aprendizaje práctico adicional en el centro de origen (o en otro centro elegido por el asistente): según lo que el asistente pueda necesitar para realizar autónomamente al menos 250 ecografías hepáticas normales (certificadas por personal experto; se indicarán centros que puedan proporcionar un nivel adecuado).

Nivel Avanzado (III nivel; ver programa preliminar adjunto): Dirigido a participantes con experiencia considerable en ecografía diagnóstica y elastografía en Hepatología, y/o con interés en investigación en este sector. Este nivel consistirá en una jornada de update sobre temas de interés más avanzado: ecografía en transplante hepático; ecografía en pacientes con TIPS; indicaciones y bases de intervencionismo hepático; ecografía con medio de contraste en lesiones focales hepáticas y sonoelastografía. Durante la jornada se prevé la transmisión de casos didácticos con discusión.

Los participantes interesados en ampliar su experiencia práctica podrán optar a un periodo de formación en Centros expertos.

Participantes: no hay un número máximo; el público comprenderá participantes expertos y profesorado de todo el curso (discusión activa; discusión de casos clínicos).

Duración: 1 jornada entera; se realizará al día siguiente de la realización de la jornada teórica del nivel II, en la misma sede.

Selección de los candidatos y acceso

En caso el número de solicitudes de participación sea superior al número máximo previsto en el nivel correspondiente, los directores del curso efectuarán una selección.

Se considerarán títulos preferentes:

- grado de motivación del candidato (carta de solicitud de inscripción)
- pertenecer a un servicio que prevea introducir/potenciar el uso de ecografía y elastografía; este interés deberá ser explícito a través de una carta del jefe de servicio.

Para acceder directamente al II nivel del programa los candidatos tendrán que certificar su experiencia previa. En todo caso será imprescindible que aprueben el examen del nivel anterior que será disponible online.

Certificado de formación

Los participantes recibirán un certificado de asistencia al finalizar cada nivel del programa. El certificado documentará el grado de formación recibida siempre que cumplan con los requisitos de certificación especificados más abajo.

Los niveles I + II de este programa cumplen con los criterios de “Minimum Training Requirements for the practice of Medical Ultrasound in Europe” de la Federación Europea de Ultrasonidos en Medicina y Biología (EFSUMB). Por tanto se considera que los participantes que completarán el II nivel serán suficientemente capacitados para:

- efectuar autónomamente e informar ecografías diagnósticas hepatológicas estándar
- comprender cuando está indicado remitir el paciente a operadores/centros de mayor experiencia
- además, sabrán efectuar e informar autónomamente estudios elastográficos, al menos con TE y ARFI

I nivel:

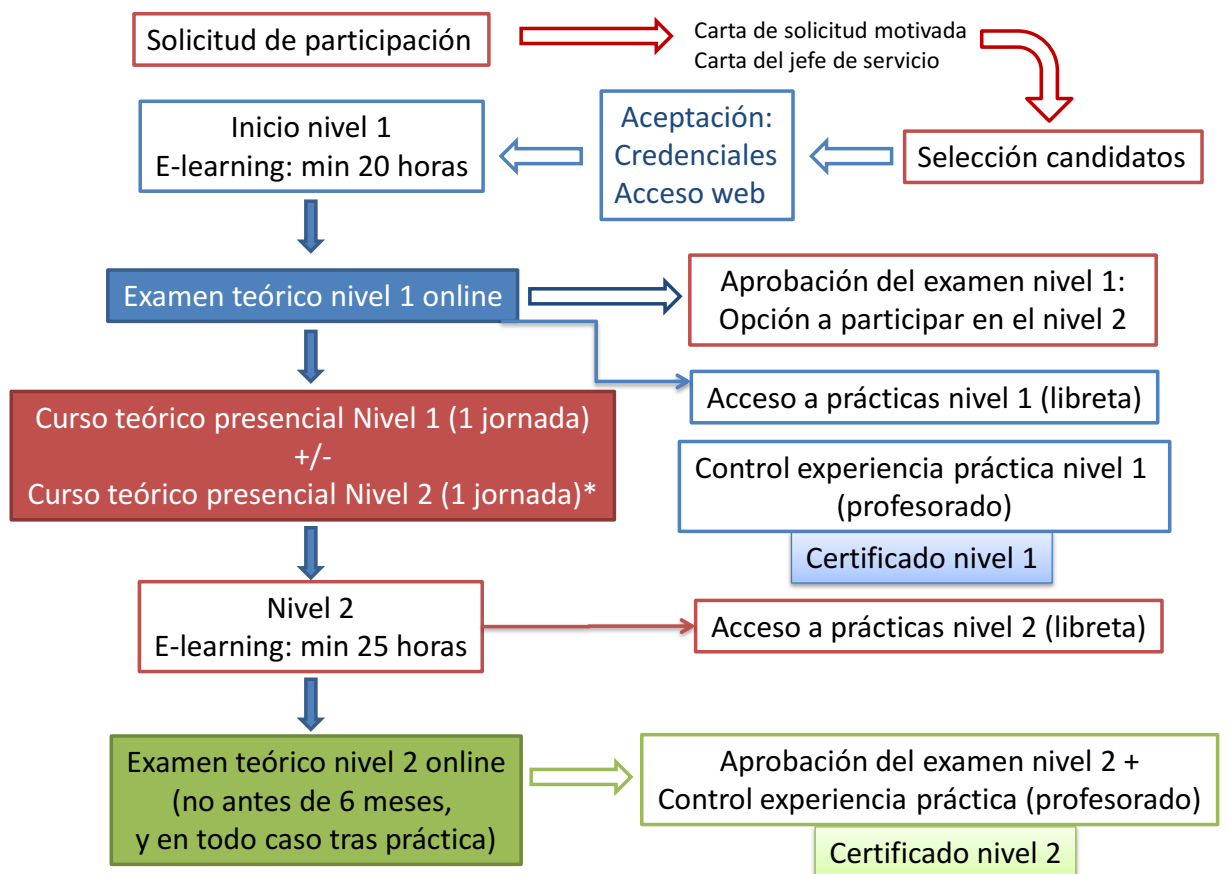
- haber completado las sesiones online de auto-aprendizaje
- haber participado en el curso presencial del I nivel del programa
- haber aprobado el examen de conocimientos teóricos proporcionado al final del curso presencial
- haber efectuado e interpretado correctamente un mínimo de 50 ecografías hepato-biliares normales supervisadas por un médico cualificado, y haber efectuado un mínimo de 30 mediciones de rigidez hepática por elastografía transitoria. Se prevé que este objetivo se pueda cumplir durante la semana de formación práctica propia del curso

II nivel:

- haber completado las sesiones online de auto-aprendizaje
- haber participado en el curso presencial del II nivel del programa
- haber aprobado el examen de conocimientos teóricos proporcionado al final del curso presencial de II nivel
- haber efectuado e interpretado correctamente un mínimo de 250 ecografías hepato-biliares en sujetos con enfermedades hepato-biliares. Este objetivo requiere, además

de la semana de formación práctica propia del curso, la posibilidad de asistir regularmente a una unidad de diagnóstico ecográfico con experiencia entre las incluidas en el listado reconocido por el curso.

Funcionamiento del curso: flowchart



* si inscrito al nivel 2

Addendum

EFUMB “MINIMUM TRAINING REQUIREMENTS FOR THE PRACTICE OF MEDICAL ULTRASOUND IN EUROPE”

Gastroenterological Ultrasound (adapted to the Liver) for Level 1

Practice at this level would usually require the following abilities:

- a. to perform common examinations safely and accurately
- b. to recognise and differentiate normal anatomy and pathology
- c. to diagnose common abnormalities within certain organ systems
- d. to recognise when referral for a second opinion is indicated

- Trainees should attend an appropriate theoretical course and should read appropriate textbooks and literature
- It is recommended that at least 5–10 examinations are performed by the trainee (under supervision) per week and that a minimum of 300 examinations in total are undertaken. However different trainees will acquire the necessary skills at different rates and the end point of the training programme should be judged by an assessment of competencies
- A log book listing the types of examinations undertaken should be kept
- Examinations should encompass the full range of pathological conditions related to the specialty
- During the course of training the competency assessment sheet should be completed
- It is recommended that a medical practitioner performing level 1 ultrasound should continue to perform at least 300 examinations each year on a regular basis and attend regular ultrasound CME

Competencies to be acquired

Liver

To be able to:

- Perform a thorough ultrasound examination of the liver in different scan planes.
- Recognize normal hepatic anatomy and variants.
- Recognize normal and abnormal liver texture such as fatty change and anatomical variants.
- Recognize focal lesions and be able to determine those requiring further investigation.
- Recognize normal hepatic and portal venous anatomy within the liver.

- Perform ultrasound control to liver biopsy for the evaluation of parenchymal liver disease.

Biliary System

To be able to:

- Perform a thorough evaluation of the biliary system
- Recognize normal ultrasonic anatomy of the biliary system and its frequent normal variants.
- Recognize abnormalities of the gallbladder wall
- Recognize gallbladder stones
- Be able to assess bile duct dilatation at intra hepatic and extra hepatic levels

Pancreas

To be able to:

- Perform a thorough examination of the pancreas
- Recognize the limitations of pancreatic ultrasound because of bowel gas
- Recognize solid and cystic tumours within the head and body of the pancreas
- Recognize the changes seen in pancreatitis (acute and chronic)
- Recognize pancreatic duct dilatation and pancreatic duct stones

Portal Venous System and Spleen

To be able to:

- Evaluate the size of the spleen and recognize focal lesions.
- Evaluate the portal vein and its diameter and the presence of portal venous thrombosis

Other

To be able to:

- Recognize abdominal aortic aneurysm
- Recognize free and loculated fluid collections
- Recognize hydronephrosis and other renal abnormalities
- Recognize lymphadenopathy

Curso de Ecografía en Hepatología: jornada presencial

(Febrero 2016, durante el congreso AEEH)

8:30-8:45	Recogida documentación
8:45-9:00	Bienvenida e introducción al curso
9:00-9:30	Principios básicos, aspectos técnicos y conceptos básicos de ecografía
9:30-10:00	Técnica de exploración ecográfica del abdomen I. Anatomía ecográfica del hígado segmentación y vasos.
10:00-10:30	Técnica de exploración ecográfica del abdomen II e informe.
10:30- 11:00	Elastografía hepática: principios y aplicaciones
11:00-13:00	Prácticas con modelos: máximo 4 alumnos por equipo y rotando por los distintos equipos cada media hora. El café se tomará a demanda durante este tiempo.
13:00- 10:00	Lunch
14:00-14:30	Patología difusa hepática no cirrótica
14:30-15:00.	Lesiones focales hepáticas benignas
15:00-15:15:30	Lesiones focales hepáticas malignas sobre hígado no cirrótico
15:30-16:00	Patología de la vesícula y sistema biliar
16:00- 16:30	Coffee break
16:30- 17:00	Cirrosis e Hipertensión portal
17:00-17:30	Paciente cirrótico: Lesiones focales y seguimiento ecográfico
17:30-18:00	Paciente cirrótico y ecografía en el estudio pretrasplante. (DD de TP)
18:00-18-30	Ecografía en el post-trasplante hepático
18:30-19:00	Test. Encuesta de satisfacción.
19:00	Clausura del curso

**Curso avanzado (borrador; se activará no antes del 2017):
jornada de update en ecografía hepatológica**

Hepatopatías difusas		
30 min	Staging de la fibrosis hepática: comparación de técnicas sonoelastográficas	
30 min	Esteatosis hepática: avances en el diagnóstico ecográfico y sonoelastográfico (CAP)	
30 min	Diagnóstico ecográfico de cirrosis y hipertensión portal: correlaciones clínico-ecográficas	
30 min	Ecografía y TIPS: evaluación del paciente candidato, guía del posicionamiento y seguimiento	
30 min	Rol de la ecografía en la evaluación de la trombosis portal y del Síndrome de Budd-Chiari	
30 min	Rol de la ecografía en el seguimiento post-transplante hepático precoz y tardío	
30 min	Biopsia hepática percutánea guiada por ecografía: técnica y manejo de problemas frecuentes	
30 min	Uso de la ecografía como ayuda en otros procedimientos invasivos en hepatología (acceso venoso; paracentesis; toracentesis)	
Lesiones focales hepáticas		
30 min	Caracterización ecográfica y eco-contrastográfica (CEUS) de las lesiones focales hepáticas en el paciente con hígado sano	
30 min	Caracterización ecográfica y eco-contrastográfica (CEUS) de las lesiones focales hepáticas en el paciente con cirrosis	
30 min	Biopsia/PAAF de las lesiones focales hepáticas	
30 min	Drenajes percutáneos	
30 min	Tratamiento percutáneo del carcinoma hepatocelular	
30 min	Utilidad de la ecografía con contraste para la monitorización de la eficacia del tratamiento del carcinoma hepatocelular	

Durante el curso avanzado habrá talleres de transmisión de casos didácticos y discusión con expertos

Reference List

1. Katz JF, Yucel EK. Point-of-care ultrasonography. N Engl J Med 2011 May 26;364(21):2075-2076.
2. Moore CL, Copel JA. Point-of-care ultrasonography. N Engl J Med 2011 Feb 24;364(8):749-757.
3. Solomon SD, Saldana F. Point-of-care ultrasound in medical education--stop listening and look. N Engl J Med 2014 Mar 20;370(12):1083-1085.
4. Berzigotti A, Castera L. Update on ultrasound imaging of liver fibrosis. J Hepatol 2013 Jul;59(1):180-182.
5. Piscaglia F, Marinelli S, Bota S, Serra C, Venerandi L, Leoni S, et al. The role of ultrasound elastographic techniques in chronic liver disease: current status and future perspectives. Eur J Radiol 2014 Mar;83(3):450-455.